Kwalifikacja do leczenia ortodontycznego

Zmiany w rozwoju zgryzu, które powinny zwrócić uwagę lekarza dentysty

Lek. dent. Mariusz Świerk

Dr n. med. Katarzyna Becker

Lek. dent. Katarzyna Hędrzak-Nolka

Prywatna praktyka w Bielsku-Białej

Częste występowanie wad zgryzu stwarza konieczność wprowadzenia elementów diagnostyki ortodontycznej do rutynowego badania stomatologicznego. Istnieją wady zgryzu wymagające leczenia na wczesnych etapach rozwoju dziecka. W tych przypadkach odraczanie terapii jest błędem, który może utrudnić leczenie wady w okresie późniejszym (**tab. 1**).

Uzębienie mleczne: 30. m.ż. – 6. r.ż.

Cechą charakterystyczną uzębienia mlecznego są tzw. małpie szpary. Są to fizjologiczne przestrzenie występujące w szczęce za siekaczami, a w żuchwie za kłami.[1]

W obrębie zębów bocznych guzek mezjalny policzkowy górnego drugiego trzonowca mlecznego kontaktuje z bruzdą międzyguzkową drugiego trzonowca w żuchwie. Ze względu na rozmiar dolnego drugiego trzonowca linia za trzonowcami mlecznymi jest prosta. Inna pozycja trzonowców mlecznych może sugerować istnienie wady dotylnej lub doprzedniej, jednak jeżeli nie współistnieje z innymi nieprawidłowościami, leczenie odraczamy.[2]

Wraz z wyrzynaniem siekaczy mlecznych dochodzi do pogłębienia nagryzu pionowego. Wskutek wyrzynania zębów bocznych oraz przesunięć żuchwy nagryz spłyca się do 7. r.ż. Obecność zgryzu otwartego sugeruje dysfunkcję języka w postaci doprzedniego tłoczenia w trakcie połykania lub nawyk długotrwałego ssania kciuka i wymaga interwencji ortodontycznej (**ryc. 1**).[2]

Ryc. 1. Zgryz otwarty przedni.

Zaburzenia wymiaru poprzecznego szczęk mogą doprowadzić do zaburzenia ułożenia żuchwy i wystąpienia asymetrii w położeniu linii pośrodkowej dolnego łuku zębowego (**ryc. 2, 3**). Początkowo może to być jedynie wada czynnościowa, jej utrwalenie może jednak prowadzić do powstania wady morfologicznej, nierzadko wymagającej leczenia chirurgicznego po zakończeniu wzrostu żuchwy.

Ryc. 2. Przemieszczenie linii symetrii dolnego łuku zębowego.

Ryc. 3. Zgryz krzyżowy boczny po stronie prawej z przemieszczeniem linii pośrodkowej dolnego łuku zębowego.

Obecność zgryzu krzyżowego przedniego (**ryc. 4**) może doprowadzić do upośledzenia wzrostu szczęki w obszarze dotkniętym zaburzeniem poprzez zablokowanie rozbudowy szczęki dolnym łukiem zębowym.

Ryc. 4. Zgryz krzyżowy przedni.

Uogólniona szparowatość w uzębieniu mlecznym w 5. r.ż. jest prawidłowym objawem wzrostu szczęk i przygotowania jamy ustnej do wyrzynania stałych następców. Brak szpar stwarza 70-proc. prawdopodobieństwo wystąpienia stłoczeń w uzębieniu stałym, dlatego wymaga kontroli ortodontycznej.[2]

TABELA 1. OBJAWY NIEPRAWIDŁOWEGO ROZWOJU ZGRYZU W POSZCZEGÓLNYCH ETAPACH ROZWOJU UZĘBIENIA

ETAP ROZWOJU	FIZJOLOGIA	PATOLOGIA
Wyrzynanie zębów mlecznych	Odstępstwa od terminów wyrzynania do sześciu miesięcy	
Uzębienie mleczne 30. m.ż. – 6. r.ż.	• małpie szpary • szparowatość przed wymianą uzębienia • pionowa linia za trzonowcami mlecznymi • zwiększony nagryz pionowy	• brak szpar w uzębieniu mlecznym w 5. r.ż. • zgryz otwarty przedni • przemieszczenie linii pośrodkowej dolnej lub górnej • zgryz krzyżowy przedni • zgryz krzyżowy boczny lub przewieszony • wszelkie parafunkcje lub dysfunkcje
I etap wymiany uzębienia od 6. do 10. r.ż.	• pionowa lub łamana do przodu linia za trzonowcami mlecznymi • I lub II klasa guzkowa na stałych pierwszych trzonowcach, przy obecności trzonowców mlecznych • niewielkie stłoczenia wyrzniętych siekaczy dolnych • diastema w szczęce do 2 mm	• stłoczenia stałych siekaczy dolnych umiarkowane lub znacznego stopnia • stłoczenia siekaczy szczęki • objawy zwężenia szczęki lub zaburzenie jej doprzedniego wzrostu • III klasa Angle'a • otwarta szpara ust w spoczynku • diastema w szczęce zbieżna lub większa od 2 mm po wyrznięciu stałych siekaczy bocznych • wszelkie parafunkcje lub dysfunkcje
II etap wymiany uzębienia od 10. do 18. r.ż.	• rotacje przedtrzonowców do momentu uzyskania kontaktów okluzyjnych	• pełna lub guzkowa II klasa Angle'a po wymianie mlecznych trzonowców • brak palpacyjnie wyczuwalnej wypukłości kła od strony przedsionka jamy ustnej lub ruchomości kła mlecznego w 10. r.ż. • przedwczesna utrata mlecznych trzonowców • reinkluzja zębów mlecznych • zaburzona kolejność wyrzynania górnych kłów i przedtrzonowców • zgryz głęboki urazowy • wszelkie parafunkcje lub dysfunkcje

I etap wymiany uzębienia mlecznego na stałe: od 6. do 10. r.ż.

Pierwsze stałe trzonowce wyrzynają się w I klasie Angle'a bądź ustawiają się w II klasie guzkowej. Jest to zjawisko fizjologiczne jedynie przy obecności trzonowców mlecznych.

– Dzięki wykorzystaniu małpich szpar w łuku dolnym między kłem a pierwszym trzonowcem, zęby trzonowe żuchwy przesuwają się doprzednio, ustawiając w I klasie Angle'a. W szczęce szpary te znajdują się przed kłem, a wykorzystywane są głównie przez wyrzynające się siekacze boczne.[2]

– Drugim mechanizmem umożliwiającym trzonowcom przejście w I klasę Angle'a jest różnica w wymiarze przednio-tylnym mlecznych trzonowców i stałych przedtrzonowców, zwana rezerwą boczną. W żuchwie wynosi 2,5 mm na stronę, natomiast w szczęce 1,5 mm na stronę.

Dodatkowo żuchwa w tym okresie rośnie szybciej niż szczęka, przez co zakres doprzedniego przemieszczenia stałych pierwszych trzonowców jest większy w żuchwie. Obecność za trzonowcami mlecznymi linii łamanej do tyłu zawsze prowadzi do wystąpienia II klasy Angle'a pełnej lub guzkowej.[1] W przypadku II klasy Angle'a w tym okresie rozwoju nie podejmujemy działań leczniczych przy braku innych nieprawidłowości. Wyjątkiem jest nasilona wada ze znacznie powiększonym nagryzem poziomym, zwiększająca ryzyko urazu siekaczy górnych. W tych przypadkach konieczne jest przeprowadzenie wczesnego leczenia ortodontycznego.[2]

Dolne siekacze boczne początkowo wyrzynają się dotylnio w stosunku do pozycji siekaczy mlecznych, jednak z czasem przyjmują prawidłową pozycję. Normą jest stłoczenie siekaczy żuchwy wkrótce po wyrznięciu (w wieku 8-9 lat), jednak jedynie niewielkiego stopnia.

Obecność diastemy między siekaczami przyśrodkowymi, której często towarzyszy wachlarzowate ustawienie siekaczy, jest zjawiskiem normalnym. Nazywane jest etapem brzydkiego kaczątka. Diastema szerokości do 2 mm (mierzona po wyrznięciu siekaczy bocznych) najczęściej ulega spontanicznemu zamknięciu po wyrznięciu stałych kłów. Szpara o większym wymiarze lub o zbieżnych ścianach wymaga dalszej diagnostyki w celu wykluczenia obecności mesiodensa.

Stłoczenia w szczęce są patologią i mogą świadczyć o zaburzeniu poprzecznego wzrostu szczęki.

W trakcie wyrzynania zębów częste jest ich niesymetryczne wyrzynanie po stronie prawej i lewej, jednak rozbieżność przekraczająca sześć miesięcy wymaga konsultacji ortodontycznej.[1]

W tym okresie rozwojowym musi być dokonana ocena rozwoju szczęki. W przypadku objawów jej zaburzonego

wzrostu konieczna jest pilna kontrola ortodontyczna.

Typowe objawy zwężenia szczęki:

- wąskie, wysoko wysklepione podniebienie,
- zrotowane lub wychylone siekacze,
- v-kształtny wyrostek zębodołowy,
- w starszym wieku pojawia się charakterystyczne wychylenie koron drugich trzonowców poza łuk zębowy (**ryc. 5**).[3]

Ryc. 5. Typowy obraz zwężenia szczęki.

Częstą przyczyną zwężenia szczęki jest nieprawidłowy tor oddychania. Fizjologiczny przepływ powietrza przez jamę nosową pobudza wzrost szczęki, podczas gdy w przypadku ustnego toru oddychania najczęściej mamy do czynienia ze szczęką zwężoną. Częstym objawem towarzyszącym nieprawidłowemu torowi oddychania jest spoczynkowe rozchylenie warg.[3]

Rozszerzanie szczęki do 9.-10. r.ż. jest znacznie łatwiejsze. W okresie młodzieńczym szew podniebienny ulega stopniowemu zarastaniu i do rozszerzania konieczna jest dużo większa siła. Po okresie dojrzewania szew podniebienny jest już zarośnięty w takim stopniu, że niemożliwe jest jego rozszerzenie bez zabiegu operacyjnego.[1]

Przy stwierdzeniu obecności wady klasy III (przodozgryz) (**ryc. 6**) należy pamiętać o jej złożonej etiologii. Jej przyczyną może być nadmierny wzrost żuchwy, niedostateczny wzrost szczęki oraz kombinacja obu wad. W przypadku zaobserwowania cech niedorozwoju szczęki leczenie wady klasy III będzie polegało na wczesnej interwencji ortodontycznej pobudzającej wzrost szczęki. Pobudzanie doprzedniego wzrostu szczęki za pomocą maski twarzowej zalecane jest w okresie od wyrznięcia stałych siekaczy do 10. r.ż.[1] W przeszłości w przypadku nadmiernego wzrostu żuchwy, gdy szczęka nie wykazywała cech niedorozwoju w wymiarze poprzecznym oraz doprzednim, przy braku zgryzu krzyżowego leczenie odraczano do ok. 18. r.ż., czyli do momentu zwolnienia procesów wzrostowych żuchwy. Jest to wciąż metoda z wyboru w leczeniu wad morfologicznych o znacznym nasileniu, jednak obecnie istnieją doniesienia mówiące o możliwościach hamowania wzrostu żuchwy u rosnących pacjentów przez zastosowanie wyciągów elastycznych przyłożonych do minipłytek umiejscowionych na powierzchni kości żuchwy i szczęki.[4]

Ryc. 6. Wada doprzednia (klasa III Angle'a).

II etap wymiany uzębienia mlecznego na stałe: od 10. do 18. r.ż.

W drugim etapie wyrzynania zębów stałych należy zwrócić szczególną uwagę na ustawienie żuchwy w stosunku do szczęki. Relacje te zmieniają się w trakcie rozwoju twarzy.

Typowe objawy niewystarczającego wzrostu żuchwy obserwowane zewnątrzustnie:

- cofnięta bródka,
- wypukły profil twarzy,
- pogłębiona bruzda wargowo-bródkowa.

Wewnątrzustnie pierwsze stałe trzonowce ustawione są w II klasie Angle'a, natomiast kły stałe w II klasie kłowej. Nagryz poziomy, a często również pionowy, ulegają powiększeniu, siekacze szczęki mogą być wychylone lub przechylone (**ryc. 7**).

Ryc. 7. Wada dotylna (klasa II Angle'a) z przechyleniem siekaczy szczęki.

Najbardziej odpowiednim okresem do leczenia wad dotylnych jest okres skoku rozwojowego, kiedy wzrost żuchwy na długość jest najintensywniejszy.[2] Obecnie metodą z wyboru przy ustaleniu momentu skoku rozwojowego jest ocena rozwoju kręgów szyjnych. Średni czas pojawienia się skoku wzrostowego u dziewczynek to 11 lat, a u chłopców 13 lat.[1] W tym okresie możliwe jest leczenie polegające na stymulacji wzrostu kości żuchwy za pomocą aparatów czynnościowych. Zbyt późne rozpoczęcie leczenia może uniemożliwić modyfikację wzrostu kości. W przypadku nasilonej wady może być nawet konieczne leczenie operacyjne.[2]

Przedwczesna utrata mlecznych trzonowców z reguły prowadzi do wtórnych stłoczeń przedtrzonowców stałych. Zdrowe trzonowce mleczne stanowią idealny, fizjologiczny utrzymywacz przestrzeni, jednak nie w przypadku zniszczenia ich procesem próchnicowym lub wystąpienia powikłań w postaci zapalenia tkanek okołowierzchołkowych. Takie zęby stanowią ognisko zakażenia w jamie ustnej i konieczna jest ich bezwzględna ekstrakcja oraz wykonanie utrzymywacza przestrzeni.[2] Wyrznięcie zęba stałego zwykle następuje, gdy korzeń uformowany jest w 3/4 długości.[5]

Zaburzona kolejność wymiany uzębienia w szczęce może doprowadzić do stłoczenia kłów i ich przedsionkowego ustawienia. W takim przypadku konieczne jest leczenie polegające na kontroli ustawienia zębów stałych.[1]

Zaobserwowanie obniżania się korony zęba mlecznego poniżej płaszczyzny zgryzu może wskazywać na reinkluzję (**ryc. 8**). Najczęściej dotknięte są nią mleczne trzonowce w żuchwie. W takim przypadku konieczna jest konsultacja ortodontyczna ze względu na ryzyko zaklinowania zęba stałego. Postępowanie z zębem zatopionym polega na jego obserwacji, a przy progresji procesu lub przy znacznym jego nasileniu – na ekstrakcji zęba reinkludowanego. Jeżeli zęby sąsiednie nachylają się w kierunku przestrzeni powstałej po zatopieniu zęba, konieczna jest ich ortodontyczna pionizacja. Należy pamiętać, że przyczyną reinkluzji najczęściej jest ankyloza zęba, dlatego ekstrakcja może być zabiegiem o znacznym stopniu trudności.[6]

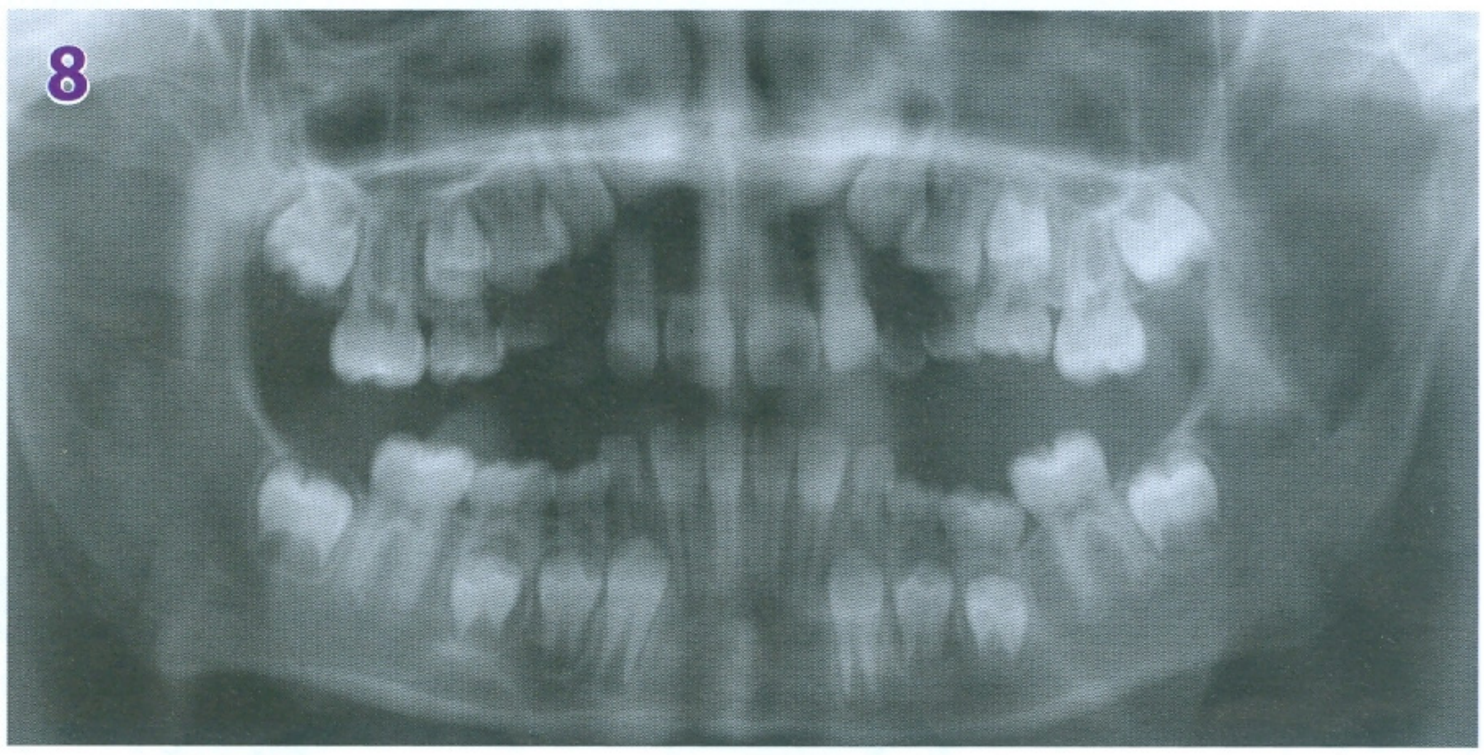

Ryc. 8. Infraokluzja zębów 74, 75.

W trakcie wyrzynania typowe są rotacje przedtrzonowców, które wraz z uzyskaniem kontaktów okluzyjnych mogą ulec spontanicznej korekcie. Dlatego w tym okresie nie wymagają interwencji ortodontycznej.[2]

W wieku 10 lat korony wyrzynających się górnych kłów stałych powinny tworzyć wyczuwalną wypukłość wyrostka zębodołowego od strony przedsionka jamy ustnej. Brak powyższego objawu sugeruje prawdopodobieństwo podniebiennego wyrzynania kła. W takim przypadku konieczne jest wykonanie zdjęcia pantomograficznego. Jeżeli korona kła stałego sięga mniej niż do połowy korzenia stałego bocznego siekacza, istnieje 91-proc. prawdopodobieństwo wyrznięcia się kła stałego w prawidłowej pozycji po ekstrakcji kła mlecznego. Jeżeli kieł przekracza środek korzenia siekacza bocznego, szansa spada do 64 proc. Efektem nieprawidłowego toru wyrzynania może być podniebienne zatrzymanie kła stałego lub resorpcja siekaczy bocznych.[7]

Stwierdzenie zgryzu głębokiego urazowego na którymkolwiek etapie rozwoju wymaga leczenia ortodontycznego.

***

Działalność lecznicza wszystkich lekarzy stomatologów, niezależnie od specjalizacji, powinna prowadzić do utrzymania prawidłowych zmian w trakcie rozwoju zgryzu pacjenta i eliminacji zmian niepożądanych. Działania te opisywane są jako profilaktyka ortodontyczna lub ortodoncja wczesnej fazy. Istnieje wiele typów zaburzeń, określanych często mianem wad wtórnych, które pojawiają się jako wynik obecności często niewielkiej pierwotnej nieprawidłowości, np. zgryz krzyżowy przedni może doprowadzić do zaburzenia wzrostu strzałkowego szczęki. Pacjentów należy chronić przed wystąpieniem wad wtórnych, zwracając szczególną uwagę na rozwój zgryzu przy każdorazowej wizycie w gabinecie dentystycznym.[2] Brak rutynowej diagnostyki, a w pewnych przypadkach zbyt długie odraczanie rozpoczęcia leczenia, może doprowadzić do wzrostu jego kosztów lub nawet uniemożliwić pełne wyleczenie wady zgryzu. ■

Zdjęcia: autorów – archiwum prywatne (3), przypadków – własność kliniki (8)

Piśmiennictwo

1. Profit WR, Fields HW, Server DM. Ortodoncja Współczesna, Wydanie IV, t. 1-2, Wrocław, Elsevier Urban & Partner, 2009, ISBN 978-83-7609-108-2
2. Richardson A. Wczesne leczenie ortodontyczne, Wydanie I, Warszawa, Wydawnictwo medyczne SANMEDICA, 1997, ISBN 83-86516-43-7
3. Gungora AY, Turkkahramanb H, Effects of Airway Problems on Maxillary Growth: A Review, European Journal of Dentistry, 2009, nr 3 (3), s. 250-254
4. Bacetti T, De Clerck HJ, Cevidanes LH, Franchi L. Morphometric analysis of treatment effects of bone-anchored maxillary protraction in growing Class III patients, European Journal of Orthodontics, 2011, nr 33, s. 121-125
5. Suri L, Gagari R, Vastardis H, Deleyed tooth eruption: Pathogenesis, diagnosis and treatment. A litarature review, American Journal of Otrthodontics and Dentofacial Orthopedics, 2004, nr 126 (4), s. 432-445
6. Janiszewska-Olszowska J, Syryjska M, Sporniak-Tutak K, Reinkluzja stałych zębów trzonowych – objawy, występowanie, przyczyny, leczenie, Dental and Medical Problems, 2007, nr 44 (3), s. 361-365
7. Ericson S, Kurol J, Early treatment of palatally erupting maxillary canines by extraction of the primary canines, European Journal of Orthodontics, 1988, nr 10 (1), s.283-295